Diagnóstico prenatal de agenesia de pabellón auricular: Síndrome de Treacher Collins

Sánchez Romero, Javier[1]; Castaño Ruiz, Isabel[1]; Arteaga Moreno, Alicia[2]; Peñalver Parres, Carolina[2]; Pertegal Ruiz, Miriam[2]; Delgado Marín, Juan Luis[2]

[1] MIR de Obstetricia y Ginecología del Hospital Universitario Virgen de la Arrixaca (Murcia, España).
[2] Unidad Materno Fetal del servicio de Obstetricia y Ginecología del Hospital Universitario Virgen de la Arrixaca (Murcia, España).

Área I Murcia Oeste Arrixaca

UNIVERSIDAD DE MURCIA

Introducción: El síndrome de Treacher Collins (STC) o disostosis mandibulofacial es un trastorno autosómico dominante del desarrollo del macizo cráneofacial. Tiene una incidencia global de 1 de cada 25.000-50.000 recién nacidos vivos.

Desarrollo: Se reporta el caso de una primigesta de 32 años con un hipoacusia tratada con implantes cocleares, hipoplasia de pabellones auriculares y agenesia de conducto auditivo externo.

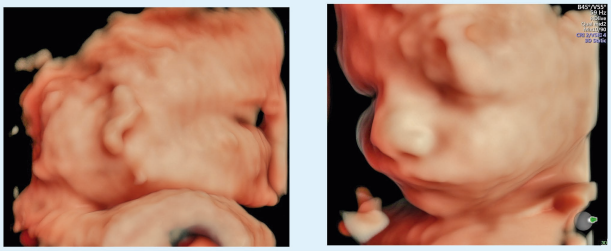

Figura 1. Imágenes ecográficas tridimensionales en la semana 28 donde destaca ausencia de pabellón auricular

Durante el seguimiento del embarazo, se realizó el screening de cromosomopatías en la semana 12 con bajo riesgo de aneuploidias (1:13490) y sin otros hallazgos patológicos. Durante la valoración morfológica en la semana 20 no se encontraron anomalías significativas.

Sin embargo, en la semana 28 de gestación se realizó una ecografía fetal en la que destaca: ausencia de los 2/3 superiores de pabellón auricular. No se observa micrognatia (*Figura 1* y *2*).

Se realizó un test genético con microarrays a la madre detectándose mutación genética en heterocigosis en el gen TCOF1 diagnóstico de STC.

Y ante la alta sospecha de STC en el feto se decide realizar el test genético en el feto confirmando el diagnóstico.

Figura 2. Fotografía del recién nacido. Imagen ecográfica tridimensional en la semana 28 donde destaca ausencia de pabellón auricular

Discusión: El STC, en la mayoría de los casos se debe a una mutación en el gen TCOF1 en el cromosoma 5 que causa un desarrollo anormal del 1º y 2º arcos branquiales. Fenotípicamente, destaca una hipoplasia simétrica y bilateral de los huesos mares y la mandíbula. Puede asociarse a paladar ojival y alteraciones en la articulación temporomandibular, en las fisuras palpebrales y coloboma. Muy a menudo se dan anomalías del oído externo, como microtia o anotia, atresia del conducto auditivo externo, y anomalías de la cadena de huesecillos, que causan hipoacusia.

El seguimiento del parto ha adquirido un papel muy relevante con el uso de la ecografía. La ecografía de alta resolución, así como nuevas técnicas como la ecografía tridimensional, permiten valorar defectos morfológicos prenatalmente y prever posibles complicaciones en el periparto y en la vida del niño.

Bibliografía

1.Dixon J, Trainor P, Dixon MJ. Treacher Collins syndrome. Orthod Craniofac Res. 2007;10(2):88.
2. Trainor PA. Craniofacial birth defects: The role of neural crest cells in the etiology and pathogenesis of Treacher Collins syndrome and the potential for prevention. Am J Med Genet A. 2010;152A(12):2984.
3. Pereira DC, Bussamra LCS, Araujo JE, Drummond CL, et al. Prenatal diagnosis of treacher-collins syndrome using three-dimensional ultrasonography and differential diagnosis with other acrofacial dysostosis syndromes. Case Rep Obstet Gynecol. 2013;2013:203976.
4. Cohen J, Ghezzi F, Gonçalves L, Fuentes JD, Paulyson KJ, Sherer DM. Prenatal sonographic diagnosis of Treacher Collins syndrome: a case and review of the literature. Am J Perinatol. 1995;12(6):416-9.